EUROPEAN ADVISORY BOARD ON CAT DISEASES
ABCD

FICHA INFORMATIVA

Peritonite infecciosa felina

O que é a peritonite infecciosa felina?

- A peritonite infecciosa felina (PIF) é causada por um coronavírus felino (FCoV).
- O FCoV é ubiquitário e particularmente comum em ambientes com elevada densidade populacional de gatos.
- Apenas uma pequena percentagem dos gatos infectados desenvolverá PIF.
- O stress (adopção, castração, tempo passado em gatis) contribui para a aumentar a susceptibilidade dos gatos.
- A PIF é especialmente comum em gatos com menos de 1 ano e em ambientes com elevada densidade populacional de animais.
- Os gatos de raça parecem ser mais afectados.
- O FCoV pode sobreviver durante cerca de 2 meses num ambiente seco
- O FCoV é prontamente inactivado por detergentes e desinfectantes.

Infecção

- As fezes dos gatos constituem a principal fonte de infecção por FCoV; a transmissão através da saliva ou de mãe para filho durante a gestação é rara.
- O FCoV pode ser transmitido indirectamente (caixas de areia, calçado, vestuário).
- Os gatos começam a excretar o vírus no prazo de uma semana após a infecção e continuam durante semanas ou meses, por vezes, o resto da vida.
- A PIF é causada por variantes de FCoV (mutantes) que se replicam mais depressa em macrófagos e monócitos.
- A carga viral e a resposta imunitária do gato determinam se a PIF se desenvolverá ou não.

Sinais clínicos

- A maioria dos gatos infectados com FCoV permanece saudável ou apresenta apenas enterite ligeira.
- Febre flutuante, perda de peso, anorexia e depressão são características precoces comuns da PIF.
- Caso a doença se desenvolva, a PIF ocorre sob:

  - uma forma efusiva (húmida), caracterizada por polisserosite (ascite, derrame torácico e/ou pericardíaco) e vasculite

  - uma forma não efusiva (seca), caracterizada por lesões granulomatosas em vários órgãos (renomegalia, diarreia crónica, linfadenopatia)

  Estas formas são consideradas os extremos clínicos da mesma condição.
- Os sinais oculares incluem uveíte, precipitados queráticos ("em gordura de carneiro") na câmara anterior do olho, inflamação dos vasos da retina e coriorretinite piogranulomatosa.
- Os sinais neurológicos (em ~10%) incluem ataxia, hiperestesia, nistagmus, convulsões, alterações comportamentais e dos nervos cranianos.
- Os sinais clínicos variam bastante e dependem da distribuição das lesões.

Diagnóstico

- Não existe disponível qualquer teste de confirmação não invasivo para a forma seca.
- As descobertas laboratoriais que sugerem PIF são a linfopenia, anemia não-regenerativa, aumento das proteínas totais no soro, hiperglobulinemia, ratio albumina/globulina baixo, níveis elevados de α-1 glicoproteína ácida e concentrações elevadas de anticorpos contra o FCoV.
- Isoladamente, as elevadas concentrações de anticorpos contra o FCoV não têm qualquer valor de diagnóstico.
- Derrames que sugerem PIF revelam uma reacção de Rivalta positiva, elevados níveis proteicos, ratio albumina/globulina baixo e contêm neutrófilos e macrófagos.
- As células positivas para antigénio FCoV (imunofluorescência, imuno-histoquímica em material de biópsia de piogranulomas ou sedimentos de células de fluido ascítico) evidenciadas por laboratórios especializados confirmarão a PIF.
- A RT-PCR para FCoV de amostras de sangue não é recomendada para diagnóstico: não é possível distinguir entre os mutantes indutores de PIF e o FCoV "normal".

Controlo da doença

- A PIF apresenta um mau prognóstico. O tempo de sobrevivência mediano após o diagnóstico é de 9 dias.
- Deve considerar-se a possibilidade de eutanásia apenas após um diagnóstico definitivo.
- O tratamento de suporte destina-se a eliminar o processo inflamatório e a resposta imunitária prejudiciais, geralmente com corticosteróides. No entanto, os benefícios dos corticosteróides não foram comprovados.
- Nos lares onde um doente com FIP tenha sucumbido, recomenda-se que se esperem 2 meses até se adquirir outro gato. O mais provável é que os outros gatos no mesmo lar também sejam portadores de FCoV.
- A PIF é um problema para os gatos que vivem em grupo (centros de reprodução e abrigos), e raramente é detectada nos gatos que vivem dentro e fora de casa.
- É possível conseguir-se uma redução do risco de contaminação através de uma rigorosa higiene e da manutenção dos gatos em grupos reduzidos, bem adaptados, com caixas de areia suficientes e limpas com frequência, ou acesso ao exterior.
- É possível detectar os gatos transmissores de FCoV recorrendo a um rastreio por RT-PCR quantitativo em tempo real das fezes, mas será necessária uma amostragem múltipla (4 x ao longo de 3 semanas).

Vacinação

- A vacinação contra a PIF não faz parte do grupo de vacinas de base.
- Há disponível apenas uma vacina (intranasal) contra a PIF nos EUA e em alguns países europeus.
- A vacina é ineficaz nos gatos infectados com FCoV no passado, mas pode ser útil nos gatinhos seronegativos antes de serem introduzidos num ambiente endémico.
- Caso se considere a possibilidade de vacinação, a primeira dose não deve ser administrada antes das 16 semanas de idade.

Cortesia de Hannah Dewerchin, Ghent University

Acumulação de fluido no abdómen de um Sphinx com PIF.

© Merial

Forma de PIF seca: lesões granulomatosas no fígado.

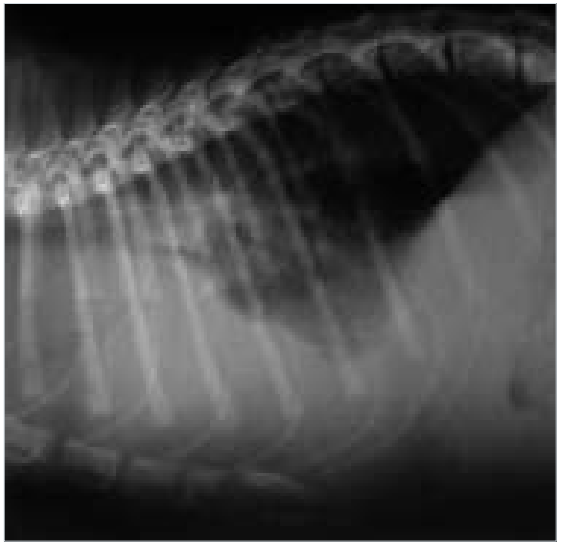

Cortesia de Albert Lloret

Radiografia de um gato com PIF apresentando derrame torácico e abdominal.

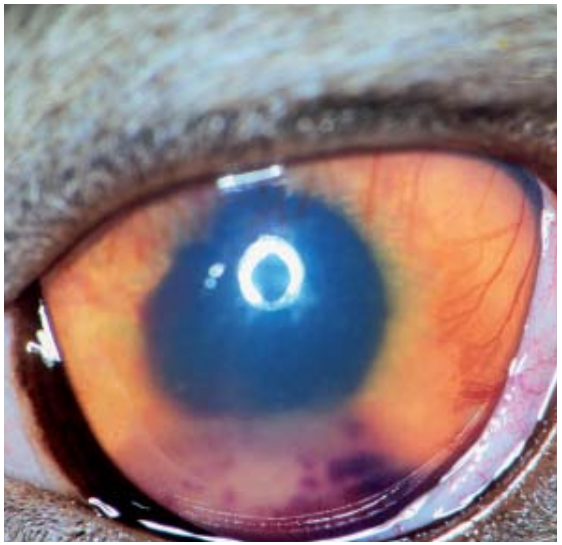

Cortesia de Eric Déan

Uveíte num gato com a forma seca de PIF.

Cortesia de Albert Lloret

Hifema num gato com PIF.