

Zakaźne zapalenie otrzewnej kotów

- Zakaźne zapalenie otrzewnej kotów (ang. FIP) jest wywoływane przez koronawirus kotów (FCoV).
- Zakażenie FCoV jest wszechobecne i szczególnie częste w środowiskach o dużym zagęszczeniu kotów.
- FIP rozwija się tylko u części zakażonych kotów.
- Stres (nowe środowisko, sterylizacja, przechowanie) predysponuje koty do zachorowania.
- FIP jest szczególnie częsty u kotów w wieku poniżej 1 roku w skupiskach kotów.
- Wydaje się, że choroba częściej występuje u kotów rasowych.
- FCoV może przetrwać przez 2 miesiące w suchym środowisku.
- FCoV jest łatwo inaktywowany przez detergenty i środki dezynfekcyjne.

Zakażenie

- Głównym przenosicielem FCoV jest kał kotów zakażonych; przenoszenie wirusa ze śliną lub śródmaciczną jest rzadkie.
- FCoV może być przenoszony pośrednio (kuwety, buty, ubranie)
- Koty zaczynają wydalać wirus w ciągu pierwszego tygodnia po zakażeniu i trwa to tygodniami lub miesiącami, a czasami przez całe życie.
- FIP jest chorobą wywołowaną przez warianty FCoV (mutanty), które namnażają się szybciej w makrofagach i monocytach.
- Na rozwój choroby wpływa miano wirusa i odpowiedź immunologiczna kota.

Objawy kliniczne

- Większość kotów zakażonych FCoV pozostaje zdrowa lub wykazuje jedynie łagodne zapalenie jelit.
- Nawracająca gorączka, chudnięcie, jadłowstręt i posmutnienie są często pierwszymi objawami FIP.
- Jeżeli dojdzie do choroby, może to być jedna z dwu postaci FIP:
 - postać wysiękowa (mokra), charakteryzująca się zapaleniem wielu błon surowiczych (wodobrzusze, wysięk w klatce piersiowej i (lub) osierdziu) oraz zapaleniem naczyń
 - postać bezwysiękowa (sucha) charakteryzująca się ziarniniakowymi zmianami w różnych narządach (powiększenie nerek, przewlekła biegunka, powiększenie węzłów chłonnych)
 Te postacie są uważane za kliniczne skutki tego samego procesu patogenetycznego.
- Objawy okulistyczne obejmują zapalenie błony naczyniowej, złogi w przedniej komorze oka, okołonaczyniowe nacieczenia siatkówki i wieloziarniniakowe zapalenie naczyniówki i siatkówki.

- Objawy neurologiczne (u ~10%) obejmują niezborność, przeculicę, oczopląs, drgawki, zmiany zachowania i uszkodzenia nerwów czaszkowych.
- Objawy kliniczne są bardzo zmienne i zależą od lokalizacji zmian.

Rozpoznanie

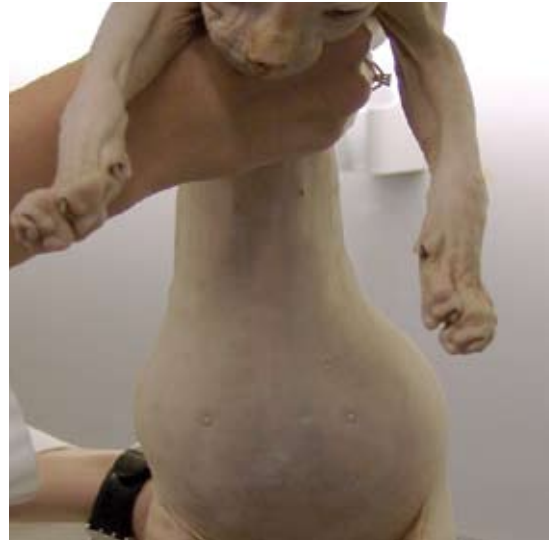- Nie ma nieinwazyjnego badania potwierdzającego postać bezwysiękową.
- Wyniki laboratoryjne sugerujące FIP to limfopenia, nieregeneracyjna niedokrwistość, wzrost stężenia białka całkowitego w surowicy, hiperglobulinemia, niski stosunek albumin do globulin, wysoki poziom α -1 kwaśnej glikoproteiny i wysokie miano przeciwciał przeciw FCoV.
- Samo wysokie miano przeciwciał przeciwko FCoV nie ma wartości diagnostycznej.
- Wysięk w otrzewnej przy FIP reaguje dodatnio w teście Rivalty, ma wysoki poziom białka, niski stosunek albumin do globulin i zawiera neutrofile i makrofagi.
- Obecność antygenu FCoV (immunofluorescencja, immunohistochemia z biopatem z ziarniniaków lub osadu komórkowego z płynu z otrzewnej) potwierdzona przez specjalistyczne laboratoria potwierdza FIP.
- Badanie próbek krwi metodą RT-PCR na obecność FCoV nie ma wartości diagnostycznej, gdyż nie można odróżnić mutantów wywołujących FIP od "normalnego" FCoV.

Postępowanie z chorym kotem

- Rokowanie w przypadku FIP jest złe. Mediana okresu przeżycia po zdiagnozowaniu wynosi 9 dni.
- Eutanazję należy rozważyć wyłącznie w przypadku jednoznacznej diagnozy.
- Celem leczenia podtrzymującego jest ograniczanie zapalenia i szkodliwej odpowiedzi immunologicznej, zazwyczaj za pomocą kortykosteroidów. Jednakże efekty tego nie zostały potwierdzone.
- W mieszkaniach, gdzie wystąpił FIP, zalecane jest odczekanie 2 miesięcy przez nabyciem nowego kota. Inne koty w tym samym gospodarstwie domowym będą prawdopodobnie nosicielami FCoV.
- FIP jest problemem w skupiskach kotów (hodowle i schroniska) i rzadko występuje u kotów wychodzących na dwór.
- Ryzyko zakażenia FCoV można ograniczyć przez ścisłą higienę i utrzymywanie kotów w małych, dobrze zaadaptowanych grupach, zapewnienie dużej liczby kuwet oraz częste ich czyszczenie lub umożliwienie kotom wychodzenia na zewnątrz.
- Koty będące nosicielami FCoV można wykryć wykonując badania kału metodą RT-PCR, konieczne jest wykonanie wielokrotnych badań (4 x w ciągu 3 tygodni).

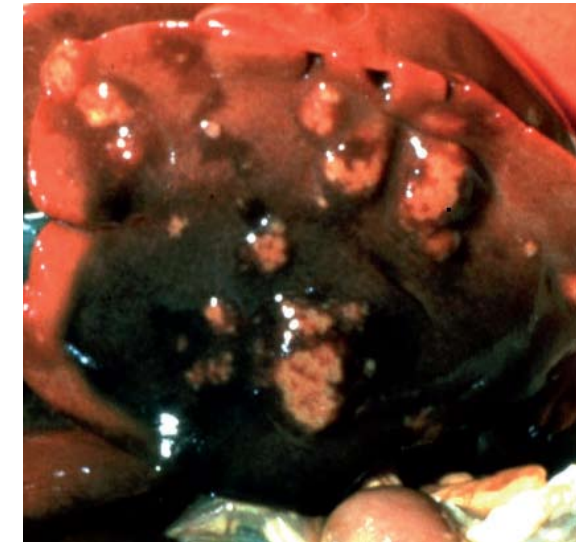
Szczepienia

- Szczepienie przeciw FIP jest opcjonalne.
- Istnieje tylko jedna (donosowa) szczepionka przeciwko FIP dostępna w USA i niektórych krajach europejskich.
- Szczepionka jest nieskuteczna u kotów już wcześniej zakażonych FCoV, lecz może być pomocna u seronegatywnych kociąt przed wprowadzeniem ich do skażonego otoczenia.
- Jeżeli szczepienie jest brane pod uwagę, pierwszej dawki nie należy podawać przed ukończeniem 16 tygodnia życia.



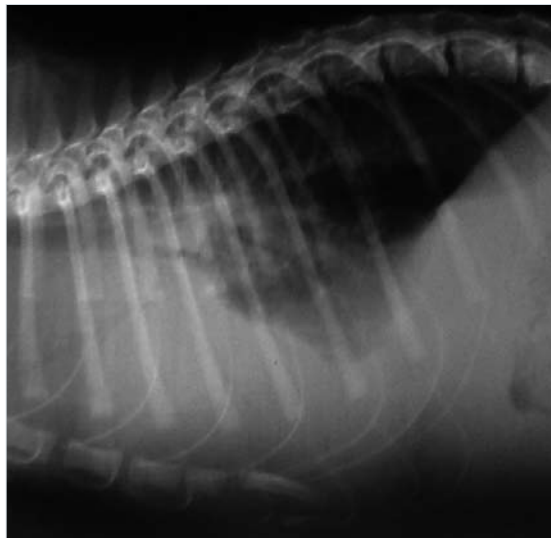
Za zgodą Hannah Dewerchin, Ghent University

■ Nagromadzenie się płynu w jamie otrzewnej u kota sphinx z FIP.



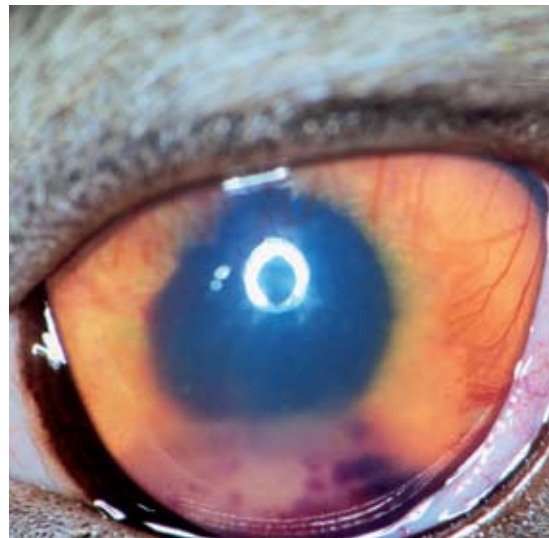© Merial

■ Bezwysiękowa postać FIP: zmiany ziarniniakowe w wątrobie.



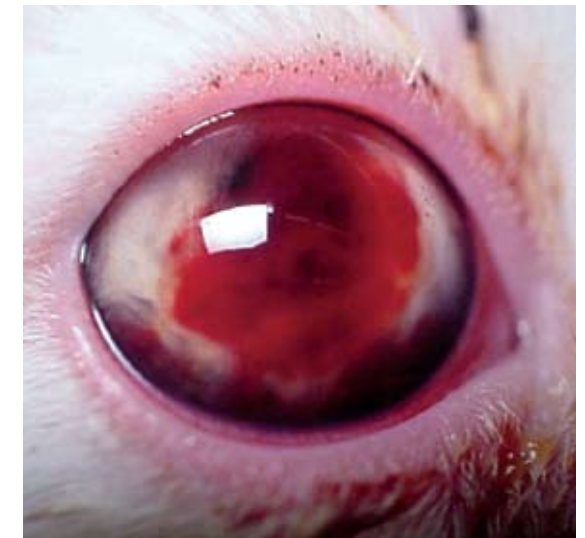Za zgodą Albert Lloret

■ Radiogram kota z FIP ukazujący wysięk w jamie otrzewnej i opłucnej.



Za zgodą Eric Déan

■ Zapalenie błony naczyniowej oka u kota z bezwysiękową postacią FIP.



Za zgodą Albert Lloret

■ Wylew do komory przedniej oka u kota z FIP.