

Hva er felin infeksjøs peritonitt?

- *Felin infeksjøs peritonitt* (FIP) forårsakes av et felint coronavirus (FCoV).
- FCoV-infeksjon er allestedsnærværende og er svært vanlig i miljøer med høy kattetetthet.
- Bare en del av de smittede kattene vil utvikle FIP.
- Stress (adopsjon, kastrering, pensjonatopphold) predisponerer katter.
- FIP er særlig vanlig hos katter <1 år og i miljøer med høy kattetetthet.
- Rasekatter synes å være mer utsatt.
- FCoV kan overleve i ca 2 måneder i et tørt miljø
- FCoV blir raskt inaktivert med vaskemidler og desinfeksjonsmidler.

Infeksjon

- Feces fra smittebærende katter er hovedkilden til FCoV-infeksjon; smitte via spytt eller under drektighet er sjelden.
- FCoV kan overføres indirekte (avfallsskål, sko, klær)
- Katter begynner å spre viruset i løpet av én uke etter infeksjon og fortsetter i uker eller måneder, iblant resten av livet.
- FIP forårsakes av FCoV-varianter (mutanter) som reproducerer seg raskere i makrofager og monocytter.
- Virusmengden og kattens immunrespons avgjør om FIP utvikler seg.

Symptomer

- De fleste FCoV-smittede katter er friske eller viser bare mild enteritt.
- Fluktuerende feber, vekttap, anoreksi og depresjon er vanlige innledende sykdomstegn ved FIP.
- Hvis sykdommen utvikles, oppstår FIP i
 - en effusiv (våt) form, karakterisert ved polyserositt (ascites, torakal- og/eller perikardial effusjon) og vaskulitt,
 - en ikke-effusiv (tørr) form, karakterisert ved granulomatøse lesjoner i ulike organer (renomegali, kronisk diaré, forstørrede lymfeknuter).
 Disse formene betraktes som de kliniske ytterpunktene av samme tilstand.
- Øyesymptomer omfatter uveitt, korneale ("lammefett") presipitater i fremre øyekammer, retinalt perivaskulært infiltrat og pyogranulomatøs korioretinitt.
- Nevrologiske symptomer (hos ~10 %) omfatter ataksi, hyperestesi, nystagmus, anfall, atferdsendringer og hjernenervedefekter.
- Symptomene er svært variable og avhenger av lokalisasjon av lesjoner.

Diagnose

- Det finnes ingen ikke-invasive påvisningstester for den tørre formen.
- Laboratoriefunn som antyder FIP er lymfopeni, ikke-regenerativ anemi, økt total serumprotein, hyperglobulinemi, et lavt albumin/globulin-forhold, høye α -1-syreglykoproteinnivåer og høye FCoV-antistofftitre.
- Høye FCoV-antistofftitre alene har ingen diagnostisk verdi.
- Effusjoner som antyder FIP, viser positiv Rivaltas reaksjon, har høye proteinnivåer, lavt albumin/globulin-forhold og inneholder nøytrofiler og makrofager.
- FCoV antigen-positive celler (immunfluorescens, immunhistokjemi på biopsimateriale fra pyogranulomer eller cellededimenter fra ascitesvæske) diagnostisert ved spesialistlaboratorier vil bekrefte FIP.
- FCoV RT-PCR fra blodprøver egner seg ikke for diagnostisering: FIP-induserende mutanter og "normal" FCoV kan ikke skjelnes fra hverandre.

Sykdomsbehandling

- FIP har en dårlig prognose. Median overlevelsestid etter diagnose er 9 dager.
- Eutanasi bør bare vurderes etter en entydig diagnose.
- Støttebehandling, vanligvis med kortikosteroider, har som formål å dempe betennelse og ugunstig immunrespons,. Fordelen ved dette er imidlertid ikke dokumentert.
- I husstander hvor en FIP-pasient har dødd, anbefales det å vente i to måneder før det anskaffes en ny katt. Andre katter i samme husstand er høyst sannsynlig smittet av FCoV.
- FIP er et problem i husstander med flere katter (katteoppdrett og kattepensjonater), og rammer sjelden katter som både er ute og inne.
- Reduksjon av smitterisikoen kan oppnås ved streng hygiene og ved å holde katter i små, veltilpassede grupper med tilstrekkelig, hyppig rengjorte avfallsskåler eller med tilgang til utendørsmiljø.
- FCoV-spredere kan påvises ved hjelp av sanntids kvantitativ RT-PCR-screening av feces, men flere prøvetakinger (4 x over 3 uker) er nødvendig.

Vaksinasjon

- FIP er en kjerneløs vaksinekomponent.
- Bare én (intranasal) FIP-vaksine er tilgjengelig i USA og i visse europeiske land.
- Vaksinen er ineffektiv hos katter som tidligere er smittet med FCoV, men kan være gunstig hos seronegative kattunger før de slippes inn i et endemisk miljø.
- Hvis vaksinasjon vurderes, bør første dose ikke gis før kattungen er 16 uker.



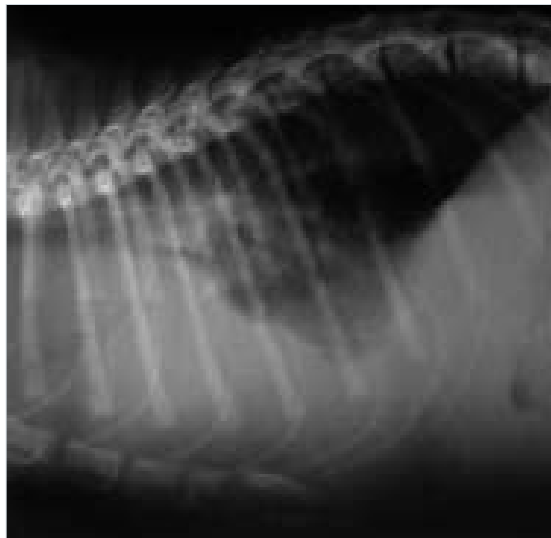
Takk til Hannah Dewerchin, Ghent University

■ Ascites hos en Sphinx-katt med FIP.



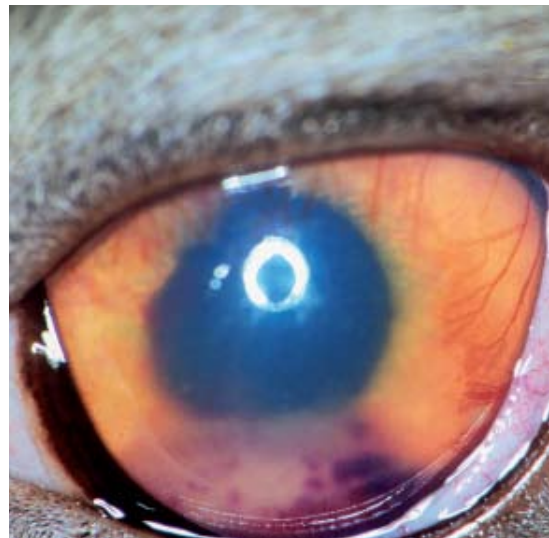© Merial

■ Tørr form av FIP: granulomatøse lesjoner i leveren.



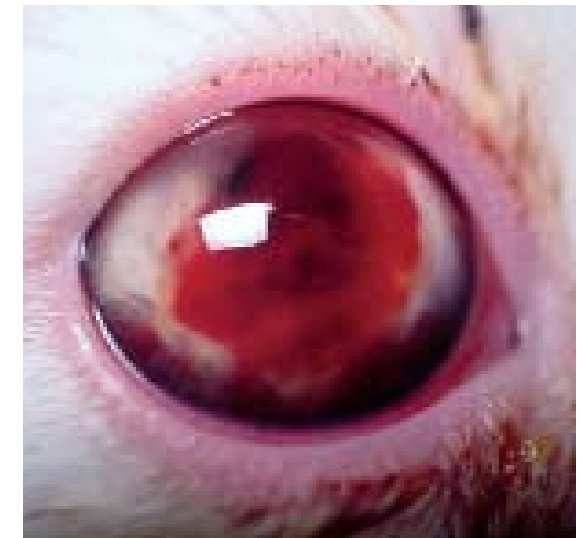Takk til Albert Lloret

■ Røntgenbilde av en katt med FIP, som viser torakal og abdominal effusjon.



Takk til Eric Déan

■ Uveitt hos en katt med tørr form av FIP.



Takk til Albert Lloret

■ Hyfema hos en katt med FIP.