

Cos'è l'infezione da herpesvirus felino?

- È causata dall'herpesvirus felino (FHV), un virus diffuso in tutto il mondo anche nei felini selvatici.
- Si manifesta spesso in associazione a calicivirus felini e batteri.
- FHV dopo la guarigione clinica può dar luogo al fenomeno della latenza conferendo alla maggior parte dei gatti lo status di portatore per tutta la vita.
- Fattori quali lo stress e le terapie con corticosteroidi possono determinare la riattivazione e la successiva eliminazione del virus.

Infezione

- I gatti infetti eliminano FHV nelle secrezioni orali, nasali e congiuntivali per un periodo di tre settimane.
- L'infezione avviene tramite il contatto diretto con un gatto eliminatore.
- L'herpesvirosi è frequente nei luoghi ad elevata presenza di gatti, quali ad esempio allevamenti, pensioni, rifugi e gattili privati.
- I cuccioli possono risultare infetti in modo subclinico a seguito del contatto con le madri latentemente infette.

Segni clinici

- Rinite e congiuntivite acute particolarmente gravi nei cuccioli, in genere accompagnate da febbre, depressione e inappetenza,; è possibile una polmonite ad esito fatale.
- Cheratite ulcerativa dendritica.
- I segni in genere scompaiono entro 1-2 settimane.

Diagnosi

- I campioni sono costituiti da tamponi congiuntivali, corneali e orofaringei, raschiati o biopsie corneali.
- Non prelevare campioni da gatti vaccinati di recente con un vaccino vivo modificato.
- I risultati positivi alla PCR devono essere interpretati con cautela, in quanto potrebbero essere dovuti alla presenza di basse quantità di FHV eliminato da gatti portatori con infezione latente.
- L'isolamento del virus è meno sensibile della PCR, ma indica un virus infettante in grado di replicare. I campioni congiuntivali devono essere prelevati prima dell'eventuale applicazione di fluoresceina o Rosa Bengala.
- L'esecuzione dei test sierologici non è consigliata.

Gestione della malattia

- Sono indispensabili una terapia di supporto (comprensiva di trattamento reidratante) ed una buona assistenza.
- Nutrire i gatti inappetenti con cibo frullato, caldo ed appetibile.
- I sintomi possono essere ridotti con l'uso di farmaci mucolitici (ad esempio la bromexina) o tramite aerosol di soluzione salina.
- Somministrare antibiotici ad ampio spettro per prevenire le infezioni batteriche secondarie.
- Per il trattamento della patologia oculare acuta da FHV, è possibile utilizzare farmaci antivirali topici.
- Nei gattili, i soggetti appena arrivati devono essere tenuti in quarantena per almeno due settimane.
- Negli allevamenti le gatte in stato di gravidanza devono partorire in isolamento e i piccoli non devono entrare in contatto con altri gatti fino a quando non vengono vaccinati.
- I gatti infetti da FIV o FeLV e asintomatici possono essere vaccinati.
- Il virus FHV-1 è piuttosto labile in ambiente esterno e nei confronti di numerosi detergenti e disinfettanti

Raccomandazioni per la vaccinazione

- Tutti i gatti adulti sani devono essere vaccinati (vaccinazione essenziale).
- Si consigliano due vaccinazioni a 9 e 12 settimane di età e un primo richiamo a distanza di un anno.
- Ai gatti adulti di cui non si conosce con precisione lo stato di vaccinazione devono essere somministrate due dosi a intervalli di 2-4 settimane.
- I richiami devono essere effettuati ogni anno. Per i gatti a basso rischio di infezione (ad esempio i gatti che vivono esclusivamente in casa) sono sufficienti richiami ogni tre anni.
- Nel caso non venga eseguita la vaccinazione di richiamo, è sufficiente una sola inoculazione.
- È necessario vaccinare anche gatti guariti da herpesvirus, in quanto solitamente non risultano protetti per tutta la vita.

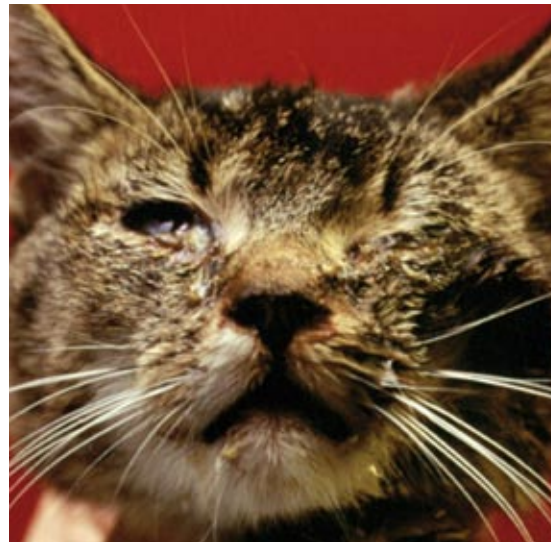

Immagine gentilmente concessa da Merial

■ Congiuntivite e cheratite acute

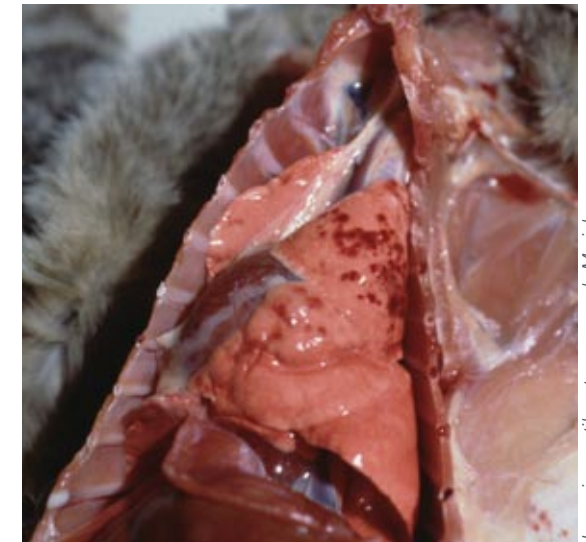


Immagine gentilmente concessa da Merial

■ Polmonite emorragica

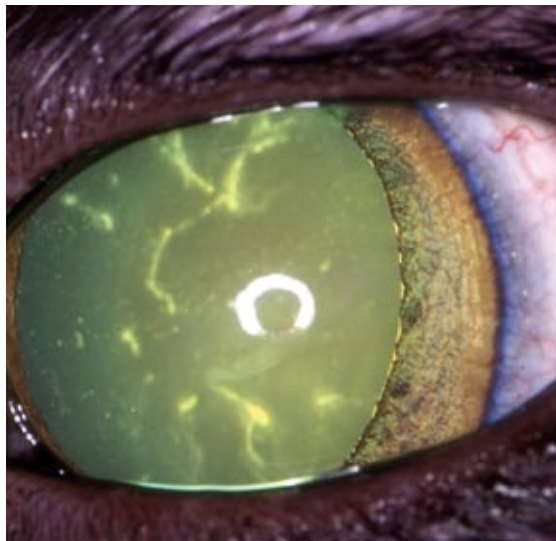


Immagine gentilmente concessa da Eric Déan

■ Cheratite ulcerativa dendritica

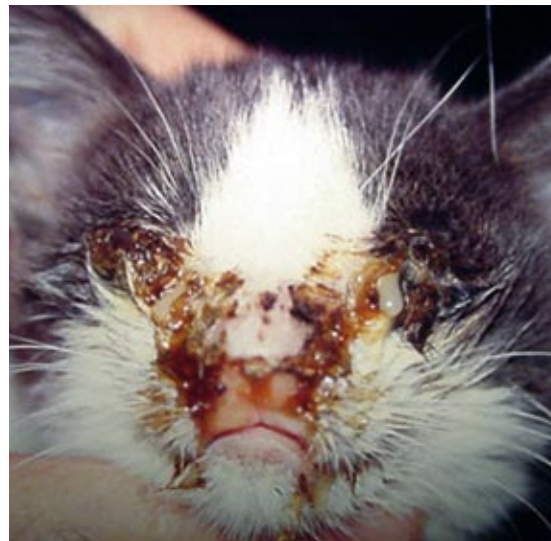

Immagine gentilmente concessa da Albert Lioret

■ Cheratocongiuntivite e rinite acuta

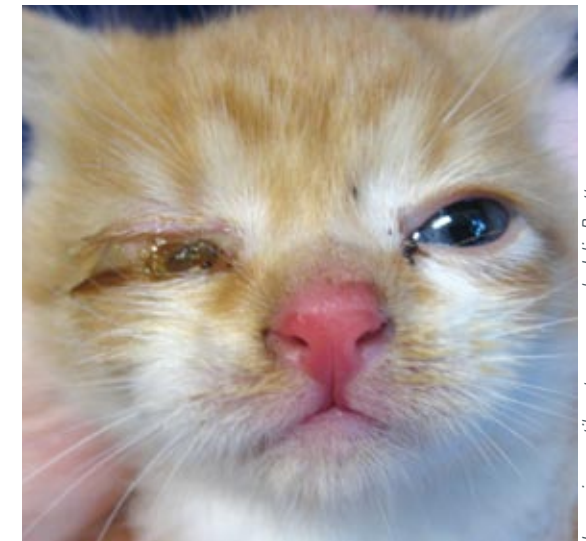


Immagine gentilmente concessa da Julia Beatty

■ Coniuntivite acuta