

Mikä on kissan tarttuva vatsakalvontulehdus?

- Kissan tarttuvan vatsakalvontulehduksen (FIP) aiheuttaja on kissan koronavirus (FCoV).
- FCoV-tartuntaa esiintyy kaikkialla ja se on hyvin yleinen laumoissa elävillä kissoilla.
- Vain osalle tartunnan saaneista kissoista kehittyy FIP.
- Stressi (kodin vaihtaminen, kastointi/sterilointi, jaksot kissahoitoissa) altistaa kissoja taudille.
- FIP on erityisen yleinen alle vuoden ikäisillä kissoilla ja kissalaumoissa.
- Puhdasrotuiset kissat näyttävät olevan sille alttiimpia.
- FCoV voi säilyä kuivassa ympäristössä noin 2 kuukautta.
- FCoV inaktivoituu helposti pesuaineilla ja desinfiointiaineilla.

Tartunta

- Virusta erittävän kissan ulosteet ovat tärkein FCoV-infektiolähde. Taudin välittyminen syljestä tai tiineyden aikana on harvinaista.
- FCoV voi levitä epäsuorasti (hiekkalaatikot, kengät, vaatteet).
- Kissat alkavat erittää virusta viikon kuluessa tartunnasta ja jatkavat eritystä viikkoja tai kuukausia, joskus koko eliniän.
- FIP-tautia aiheuttavat FCoV-variantit (mutaatiot), jotka replikoituvat suuriksi konsentraatioiksi makrofageissa ja monosyyteissä.
- Virusmäärä ja kissan immuunivaste määräävät, kehittykö sille FIP.

Kliiniset oireet

- Useimmat FCoV-tartunnan saaneet kissat pysyvät terveinä tai osoittavat vain lievän enteriitin oireita.
- Aaltoileva kuume, painonmenetykset, anoreksia ja depressio ovat yleisiä ensin ilmaantuvia FIP-oireita.
- Jos sairaus etenee, FIP ilmenee:
 - kosteana muotona, jolle ovat luonteenomaisia polyserosiitti (askites, rintaontelon ja/tai perikardiumin effuusiot) ja vaskuliitti
 - kuivana muotona, jolle ovat luonteenomaisia granulomatoottiset vauriot eri elimissä (renomegalia, krooninen ripuli, imusolmukkeiden suurentuminen).
 Näitä muotoja pidetään jatkumon kliinisinä ääripäinä.
- Silmäoireisiin kuuluvat uveiitti, keratiittiset presipitaatit silmän etukammiossa, korioretiniitti, retinan perivaskulaari infiltroituminen ja pyogranulomatoottinen korioretiniitti.

- Neurologisiin oireisiin (noin 10 %:ssa) kuuluvat ataksia, hyperestesia, nystagmus, kouristukset, käyttäytymismuutokset ja aivohermovauriot.
- Kliiniset oireet ovat hyvin vaihtelevia ja riippuvaisia leesioden jakaantumisesta.

Diagnostiikka

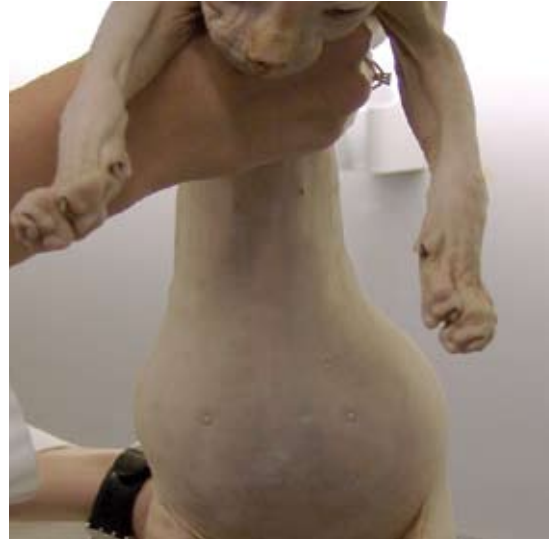- Kuivalle muodolle ei ole non-invasiivista diagnoosin vahvistustestiä.
- Laboratoriolöydökset, jotka tukevat FIP-diagnoosia ovat: lymfopenia, non-regeneratiivinen anemia, kohonnut seerumin kokonaisproteiini, hyperglobulinemia, alentunut albumiini/globuliinisuhde, kohonnut alfa-1-glykoproteiinitaso ja korkeat FCoV-vasta-ainetiitterit.
- Kohonneet FCoV-vasta-ainetiitterit eivät yksistään ole diagnostisia.
- FIP:iin viittaava effuusioneste on positiivinen Rivalta-testissä, sen proteiinitaso on korkea, albumiini/globuliinisuhde alhainen ja se sisältää neutrofiileja ja makrofageja.
- Erikoislaboratoriot voivat vahvistaa FIP-diagnoosin toteamalla FCoV-antigeenipositiiviset solut (immunofluoresenssi, immunohistokemia pyogranuloomien biopsiamateriaalista tai askitesnesteen solusedimentistä).
- FCoV-osoitus RT-PCR verinäytteestä ei sovellu diagnostiikkaan: FIP:n aiheuttavia mutanteja ja tautia aiheuttamattomia FCoV-kantoja ei kyetä erottamaan.

Sairauden hoito

- FIP:n ennuste on huono. Elinajan mediaani diagnoosin jälkeen on 9 päivää.
- Eutanasiaa tulee harkita ainoastaan varman diagnoosin jälkeen.
- Tukihoito suunnataan inflammatorisen haitallisen immuunivasteen heikentämiseen tavallisimmin kortikosteroideilla. Tehoa ei ole kuitenkaan osoitettu.
- Kodeissa, joissa on ollut FIP:iin menehtynyt potilas, on suositeltavaa odottaa 2 kuukautta ennen uuden kissan hankintaa. Muut saman talouden kissat todennäköisesti ovat FCoV-kantajia.
- FIP on ongelma laumassa elävillä kissoilla (jalostus- ja löytöeläinkissalat), ja sitä esiintyy harvoin kissoilla, joilla on pääsy ulko- ja sisätiloihin.
- Kontaminaatiota voidaan vähentää noudattamalla tiukkaa hygieniää ja pitämällä kissoja pienissä, hyvin sopeutuneissa ryhmissä, joilla on käytössä riittävästi hiekkalaatikoita tai pääsy ulos.
- FCoV-kantajat voidaan löytää kvantitatiivisella RT-PCR-testillä ulosteesta, mutta toistuva testaus on tarpeen (4 kertaa 3 viikon välein).

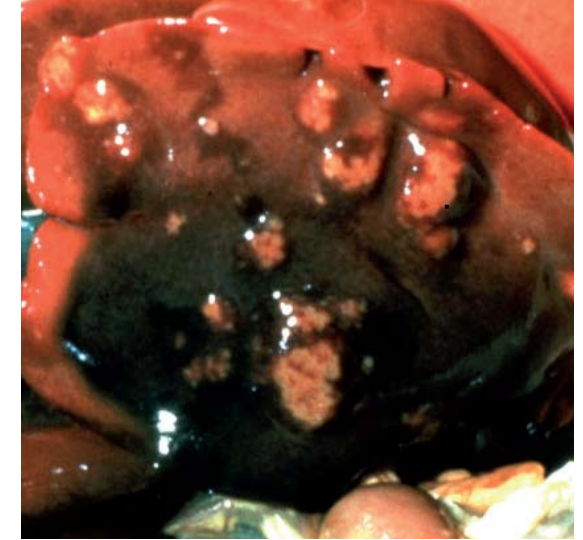
Rokotussuositukset

- FIP-rokotus ei kuulu perusrokotuksiin.
- Yhdysvalloissa ja osassa Euroopan maita on saatavilla ainoastaan yhtä (intranasaali) rokotevalmistetta.
- Rokote on tehoton kissoilla, jotka ovat saaneet FCoV-tartunnan, mutta saattaa olla hyödyksi seronegatiivisilla kissanpennuilla, ennen kuin ne joutuvat endeemiseen ympäristöön.
- Jos rokottamista harkitaan, ensimmäistä annosta ei saa antaa ennen 16 viikon ikää.



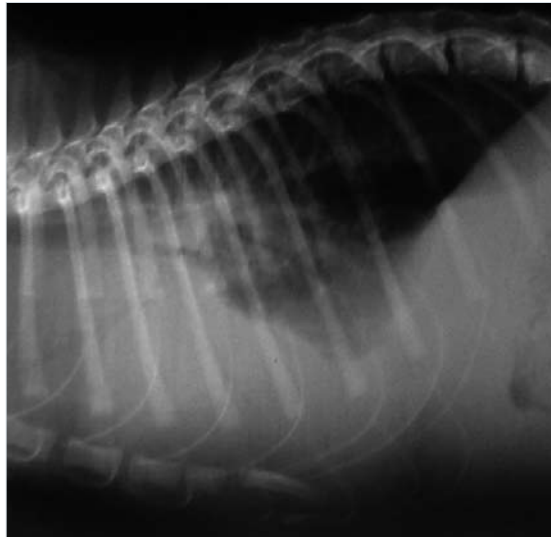
Kuva Hannah Dewerchin, University of Gent, Belgium

- Nestekertymä FIP-tartunnan saaneen sfinx-kissan vatsaontelossa.



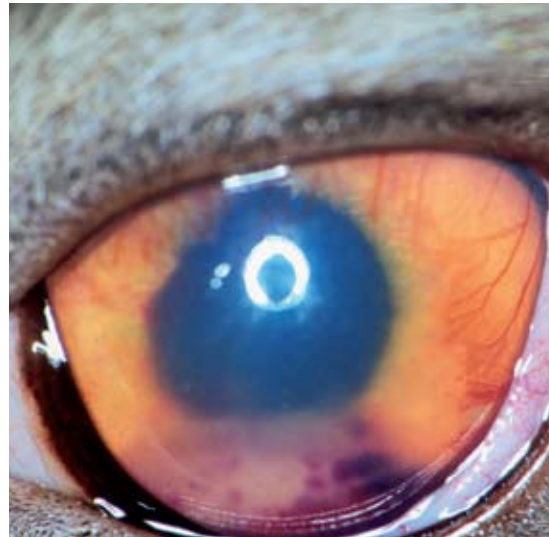© Merial

- FIP:in kuiva muoto: maksan granulomatooseja leesioita.



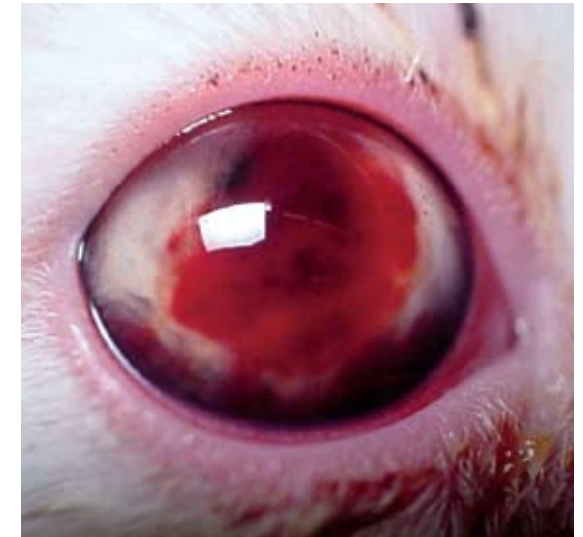Kuva Albert Lloret

- FIP-kissan röntgenkuva, jossa nähtävillä rintakehän ja vatsaontelon effusio.



Kuva Eric Déan

- Uveiitti kuivaa FIP-muotoa sairastavalla kissalla.



Kuva Albert Lloret

- Silmänsisäinen verenvuoto kissalla, jolle on kehittymässä FIP.